

Pioderma Canina

Ortega, D. (1); Acosta, B.(2); Ferrer, O.(2)

(1) Doctorado en Clínica e Investigación Terapéutica de la Universidad de Las Palmas de Gran Canaria

(2) Dpto. Patología Animal. Facultad de Veterinaria de las Palmas de Gran Canaria

La pioderma es una de las enfermedades más comunes de la piel en perros (WAEEL, M.K et al., 2011). La pioderma literalmente significa presencia de pus en la piel y puede ser causado por procesos infecciosos, inflamatorios y/o causas neoplásicas; incluso algunos acúmulos de exudado neutrofilico pueden llamarse piodermas. Sin embargo, la pioderma debida a infección bacteriana de la pieles la más común. Las piodermas son comunes en perros y menos en gatos (LEIB y MONROE, 1997; FRANK et al., 2003; LOEFFLER, 2005; MORRIS, 2010).

Las piodermas se clasifican según la profundidad de la infección en (IHRKE, 1996;LEIB y MONROE, 1997):

1. Piodermas de superficie: piodermas que se restringen a la superficie de la piel, y no se extiende más profundo del estrato córneo o dentro del folículo del pelo.
2. Pioderma superficial: infecciones que incluyen el folículo del pelo pero no se extienden dentro de la dermis.
3. Piodermas profundas: son infecciones que se extienden dentro de la dermis.

Las pseudopiodermas no son realmente piodermas, ya que la infección solo juega un papel secundario, es decir, que estamos ante un proceso inflamatorio de la epidermis en los que solo existe un crecimiento de gérmenes sobre ésta, pero sin infección y por tanto, la terapia antiinfecciosa no es efectiva (BENSIGNOR, 2009).

Una pioderma resistente es aquella que no responde a un determinado número de tratamientos habituales, particularmente antibióticos y, en consecuencia, necesita un tratamiento agresivo que incluye antibióticos

específicos (FOGEL y MANZUC, 2009).

Se debe sospechar de pioderma si el paciente tiene una historia de prurito, especialmente si el prurito tiene respuesta previa a la terapia antimicrobiana. La presencia de pápulas, pústulas y collaretes epidérmicos debe crear un alto indicio de sospecha de pioderma (CARLOTTI, 1996; LEIB y MONROE, 1997; SCOTT et al., 2001). Obviamente, hay que llevar a cabo un apropiado diagnóstico diferencial teniendo en cuenta que otras enfermedades de la piel pueden manifestarse con la presentación de pústulas aunque no tengan un origen bacteriano (ej., dermatofitosis, pénfigo foliáceo, dermatitis pustular eosinofílica). Además hay que considerar que muchas enfermedades de la piel cursan con infecciones secundarias, lo que nos obliga a realizar un diagnóstico exacto (FOGEL y MANZUC, 2009).

Causas bacterianas de la pioderma canina

La superficie de la piel en animales y humanos está colonizada por bacterias que están bien adaptadas al microentorno del estrato superficial córneo y folículos pilosos (LLOYD, 1992). De esta manera, la flora normal contribuye a la inmunidad de la piel.

Las bacterias del género estafilococos viven como miembros de la flora normal de la piel y las mucosas de humanos y animales (SCOTT, et al., 2001; LEE et al., 2003).

Sin embargo, muchas especies son también patógenos oportunistas que pueden causar serias enfermedades de la piel y en otros tejidos del cuerpo y cavidades (KLOOS, 1975; SCOTT et al., 2001).

Aunque, en la actualidad a los estafilococos coagulasas negativos se les

esté prestando una mayor atención a su importancia médica, (KLOOS, 1994), son las especies coagulasas positivas las que desde siempre se les ha dado una consideración importante como patógenos en medicina veterinaria. Durante muchos años, cuatro especies coagulasas positivas han sido reconocidas y documentadas como patógenas: *Staphylococcus aureus*, *S. intermedius*, *S. hyicus* y *S. schleiferi* (WERCKENTHIN et al., 2001; FRANK et al., 2003). Considerando que *S. aureus* es el patógeno predominante de humanos, mientras que *S. intermedius* y *S. schleiferi* son patógenos predominantes del perro (KLUYTMANS et al., 1998; HERNÁNDEZ et al., 2001; FRANK et al., 2003; MAYER et al., 2005).

Staphylococcus intermedius, es una bacteria gram positiva coagulasa positiva reconocida como una especie diferente de *Staphylococcus aureus* desde los años ochenta. Está considerada el agente infeccioso más común en las piodermas caninas. Sin embargo, la nomenclatura ha ido cambiando debido a recientes avances en la caracterización molecular. El grupo de los *Staphylococcus intermedius* incluyen 3 especies generalmente diferentes: *Staphylococcus intermedius* aislado de palomas, *Staphylococcus pseudointermedius* que es el verdadero patógeno canino, y *Staphylococcus delphini* originalmente aislado del delfín (DEVRIESE et al., 2005).

Los *Staphylococcus intermedius* se adhieren a las células epidérmicas de perros sanos, pero muestra una mayor capacidad de adhesión a las células epidérmicas de los perros atópicos (McEWAN, 2000; SIMOU et al., 2005; McEWAN et al., 2006). Esto se produce porque cambia la disponibilidad de la fijación de los receptores

cutáneos para los estafilococos facilita la adhesión de la bacteria (WAEEL y HUSEIN, 2011).

Actualmente, se siguen considerando como patógenos aislados de las lesiones de piodermas caninas: *Staphylococcus aureus*, *S. schleiferi* (subsp. *Schleiferi*, coagulasa negativo y subsp. *Coagulans*, coagulasa positivo) y *S. hyicus* (SAIJONMAA-KOULUMIES, 1996).

Entre las bacterias que residen de forma normal en la piel del perro también se encuentran los estafilococos coagulasa negativos, *Streptococcus*, *Micrococcus spp.*, y *Acinebacter spp.*

Las bacterias transitorias de la piel canina incluyen: *Bacillus spp.*, *Corynebacterium spp.*, *Escherichia Coli*, *Proteus mirabilis* y *Pseudomona aeruginosa* (PATEL, 2006).

Pseudomona aeruginosa es un patógeno frecuente en perros con otitis crónica externa y otitis media (HARRIS, 1978; GOODWIN *et al.*, 1978; COLE *et al.*, 1998), pero es infrecuente aislarlo de infecciones de piel. (KRISTENSEN *et al.*, 1978; KROGH *et al.*, 1981; SCOTT *et al.*, 2001; SEOL *et al.*, 2002). Estos organismos suelen aislarse de la piel de perros con piodermas profundas crónicas donde típicamente se asocian con infecciones causadas por otros agentes tales como *S. intermedius* y *Escherichia Coli* (SCOTT *et al.*, 2001). El aislamiento único de *Pseudomona aeruginosa* de lesiones de pioderma es muy raro y los autores solo tienen constancia de un caso descrito en la literatura (DONE, 1974). No obstante, recientemente se ha publicado un trabajo (HILLER, 2006) en donde se analizaron los patrones de presentación clínicos e histopatológicos de 20 perros con pioderma afectados únicamente por *Pseudomona aeruginosa*.

Manifestaciones clínicas de la pioderma

1. Pioderma superficial

En este caso la infección abarca la epidermis y sus anexos, no alterando

las membranas basales. En consecuencia, las bacterias se desarrollan en el interior de los estratos epidérmicos o en el folículo piloso. A estos lugares llegan también células inflamatorias y es frecuente observar pústulas, y cuando éstas se rompen, se forman costras y collaretes epidérmicos (FOGEL y MANZUC, 2009). Cuando la pioderma se desarrolla en el estrato córneo, puede separar a este último de los estratos más profundos, como ocurre en los márgenes de algunos collaretes epidérmicos, que crecen centrifugamente a causa de esta situación. A esto se lo denomina pioderma disecante (FOGEL y MANZUC, 2009).

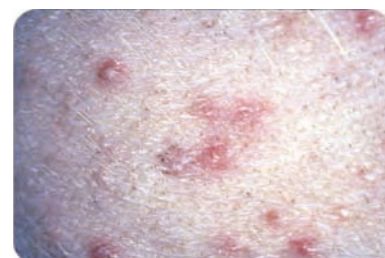Existen varios tipos dentro de este grupo:

- Pioderma de los pliegues de la piel (Intertrigo) (FOURRIER *et al.*, 1986; IHRKE, 1996; LEIB y MONROE, 1997): Estas lesiones son vistas en defectos anatómicos donde hay una importante colonización bacteriana: labios, cara, vulva, abdomen caudal, pliegues gruesos, pliegues mamarios y por obesidad. La dermatosis es localizada con eritema, exudación, supuración y mal olor.
- Impétigo:
 - Impétigo juvenil: aparecen pústulas subcorneales con costras en la zona ventral del cuerpo (FOURRIER, *et al.*, 1986; IHRKE, 1996; LEIB y MONROE, 1997): Esta enfermedad es auto limitante. Se desarrolla en animales jóvenes de 16 semanas de vida. El *Staphylococcus Pseudointermedius* es el agente etiológico principal (NESBITT y ACKERMAN, 1998).
 - Impétigo adulto: pústulas grandes (bullas) por todo el cuerpo. Esta enfermedad es en ocasiones severa, y puede provocar postración. En general el impétigo en perros adultos suele ser secundario a una enfermedad de base como hiperadrenocorticismo, terapia con corticoides, o múltiples traumas, por ejemplo, durante cacerías (FOURRIER,

et al., 1986; IHRKE, 1996; LEIB y MONROE, 1997). Se han podido aislar de estas lesiones bullosas, Bacterias Gram Negativas (*Pseudomona*, *E. Coli* y *Enterobacter*) así como *S. intermedius* (NESBITT y ACKERMAN, 1998).

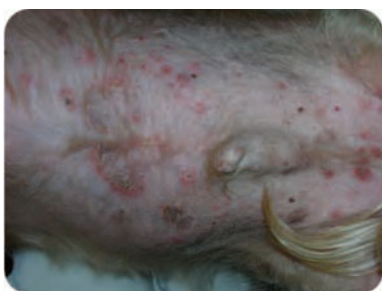- Foliculitis:

- La Foliculitis bacteriana superficial es la forma más común de pioderma. Hay una amplia variación en la historia y signos clínicos asociados con la enfermedad. El agente patógeno principalmente asociado a foliculitis es *S. pseudointermedius* (NESBITT y ACKERMAN, 1998).
- Foliculitis juvenil: se presenta con numerosas pústulas foliculares en la parte ventral del abdomen. La afección a menudo se cura en la pubertad, aunque algunos casos podría deberse a una alergia temprana, y de hecho, tratarse de una foliculitis secundaria (FOURRIER, *et al.*, 1986).



- Foliculitis de los perros de pelo corto: hay pústulas foliculares generalizadas, collaretes epidérmicos y costras, pelos mordidos (“pelaje apolillado”). Esta enfermedad está presente en razas de pelo corto. El prurito desaparece cuando la lesión se cura. Puede ser recurrente (FOURRIER, *et al.*, 1986; IHRKE, 1996; LEIB y MONROE, 1997).
- Foliculitis secundaria: es una enfermedad muy común caracterizada por pústulas foliculares, collaretes epidérmicos y costras que pueden aparecer de

manera generalizada. El prurito permanece después de curadas las lesiones en los casos que existe una dermatosis prurítica de base. La enfermedad también puede generar prurito en dermatosis no pruríticas. (En tal caso el prurito desaparece cuando la lesión se cura). La foliculitis secundaria puede ser recurrente si la causa de base no se trata (FOURRIER *et al.*, 1986).



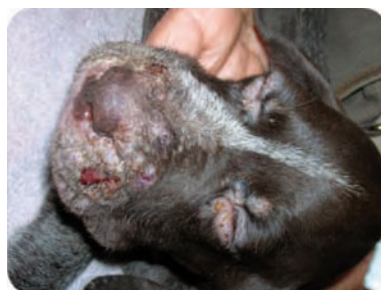- Hipersensibilidad bacteriana y/o pioderma de extensión superficial: es una enfermedad poco común basado en una triada clínica: pústulas eritematosas foliculares, placas seborreicas y bullas hemorrágicas. A veces hay un severo prurito. La existencia de una alergia real a bacterias es presumible y debatible (FOURRIER, *et al.*, 1986). En la pioderma de extensión superficial, las áreas de alopecia y eritematosas se expanden centrífugamente y aparecen también collaretes epidérmicos y costras. Estas lesiones están frecuentemente asociadas a pústulas foliculares intactas y transitorias. Estas entidades son a menudo recurrentes (FOURRIER, *et al.*, 1986; IHRKE, 1996; LEIB y MONROE, 1997).
- Foliculitis profunda: es la llamada “dermatitis acral de lamido”, que en la mayoría de los casos se caracteriza por ser una infección folicular bacteriana profunda, a menudo acompañada de hidradenitis retrógrada. Se debe buscar una causa alérgica o psicógena después de instaurar un tratamiento antiinfeccioso (FOURRIER, *et al.*, 1986).
- Foliculitis piotraumática: algunos casos de foliculitis (ej. En labrador

retrieve) aparecen placas exudativas que producen dolor. Están rodeadas de pústulas foliculares o forúnculos lo que puede ayudar a diferenciar de la clásica dermatitis piotraumática. Esta enfermedad puede ser secundaria a enfermedades alérgicas de la piel y llegar a ser recurrentes (FOURRIER, *et al.*, 1986; IHRKE, 1996; LEIB y MONROE, 1997).

2. Pioderma profunda

Las piodermas profundas son menos comunes que las piodermas superficiales pero son más complicadas de controlar. Existen diversos factores que predisponen a la pioderma profunda. A menudo son el resultado de una foliculitis superficial preexistente. En otras ocasiones se debe a demodicosis, endocrinopatías, enfermedades metabólicas, deficiencias inmunes, alergias y traumas. Los traumas con penetración de la dermis predisponen a la entrada de bacterias (NESBITT y ACKERMAN, 1998; FOGEL y MANZUC, 2009).

- Forunculosis (FOURRIER, *et al.*, 1986):
 - Acné, pápulas y pústulas se aprecian en la cara, particularmente en la zona del mentón. La enfermedad tiene más incidencia en perros jóvenes.



- Forunculosis secundaria: pústulas localizadas o generalizadas. Se asocia a foliculitis y está provocada o agravada por una terapia excesiva por ejemplo, con glucocorticoides.
- Pioderma nasal: pústulas y costras están presentes sobre el puente de la nariz y párpados. La

causa es desconocida. Pueden quedar cicatrices severas. Esta verdadera pioderma nasal bacteriana debe diferenciarse de la forunculosis estéril eosinofílica posiblemente debida a picaduras de artrópodos y no originada por una infección bacteriana.

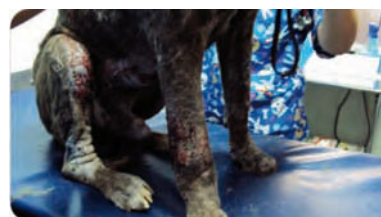- Celulitis (FOURRIER, *et al.*, 1986; IHRKE, 1996; LEIB y MONROE, 1997):

* Celulitis localizada:

- Pioderma de los puntos de presión: hay lesiones necróticas en los codos, la grupa, metatarso, zonas laterales de los dedos. Se debe a un trauma continuado por apoyo en perros de gran peso.
- Otras celulitis localizadas: Hay otras lesiones necrotizantes que aparecen en otras localizaciones como, por ejemplo, región perianal. La causa no se conoce bien y, algunas veces, son secundarios a forunculosis.

* Celulitis generalizada (FOURRIER, *et al.*, 1986; IHRKE, 1996; LEIB y MONROE, 1997):

- Piodemodicosis: se trata de una enfermedad necrotizante extensa de la piel, que es secundaria a una demodicosis generalizada por un estado de posible inmunodeficiencia.



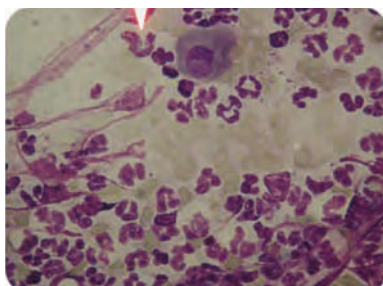
- Otras: lesiones necrotizantes extensas y frecuentemente secundarias a inmunodeficiencias subyacentes.

* Complejo pioderma interdigital (FOURRIER, *et al.*, 1986; IHRKE, 1996; LEIB y MONROE, 1997): En la pododermatitis no infecciosa (no hay pioderma) se caracteriza por eritema, edema, heridas exudativas y alopecia. Hay numerosas causas de pododermatitis incluyendo aumento de la flora superficial

bacteriana, bacterias exógenas y/o dermatitis por sobrecrecimiento de *Malassezia spp.* Se encuentran las mismas lesiones en la pododermatitis que en la pioderma interdigital junto con otras como forunculosis, ulceración, fístulas y necrosis (celulitis). La pioderma interdigital con frecuencia es secundaria a pododermatitis debida a otras causas. Puede llegar a ser crónica si la causa subyacente no se identifica y se trata.

3. Pseudo-pioderma

- **Dermatitis piotraumática:**
La dermatitis piotraumática (“hot spot”, dermatitis húmeda aguda) no es una verdadera pioderma pero son lesiones auto-infligidas con excesivo crecimiento bacteriano en su superficie. Las lesiones típicas tienen una presentación aguda y se caracterizan por tener alopecia, eritema, supuración, prurito y/o dolor. Estas lesiones están comúnmente asociadas a enfermedades pruríticas de la piel (alergia a pulgas, otitis, saculitis, etc) aunque se entienden poco su etiología. Se suele producir la curación espontánea en unos días (NESBITT y ACKERMAN, 1998).
- **Piodermas juveniles:**
 - Piodermajuvenil de cachorros recién nacidos: lesiones costrosas presentes en la cara, tórax y área dorso-lumbar. Éstas se deben a causas traumáticas. No se requiere tratamiento ya que la cura es espontánea (FOURRIER, *et al.*, 1986).
 - Celulitis juvenil: la etiología de esta enfermedad es desco-



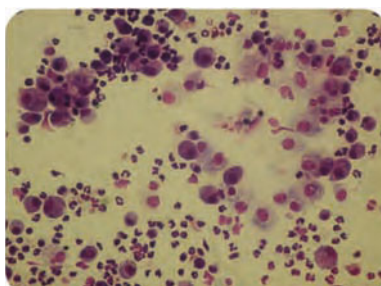
nocida. El cuadro típico clínico es edema facial y forunculosis con fístulas, costras y otitis externa supurativa. También, adenopatías y abscesos estériles pueden estar presentes. La aparición de esta enfermedad poco común ocurre antes de los 4 meses de edad, en uno o varios cachorros de una camada. Hay curación espontánea en pocas semanas dejando cicatrices como secuela. Sin embargo, a veces se requiere de terapia inmunosupresora sistémica, y un control de las infecciones secundarias es beneficioso (FOURRIER, *et al.*, 1986; IHRKE, 1996; LEIB y MONROE, 1997).

Diagnóstico de la pioderma: clínico y laboratorio

El diagnóstico de la pioderma canina está basado en la historia clínica, examen físico y exámenes complementarios. Existen varias pruebas que pueden usarse para confirmar el diagnóstico clínico de la pioderma (BENSIGNOR, 2009):

A. Citología dérmica

La citología es la prueba más rápida para evaluar la presencia de pioderma o el crecimiento bacteriano excesivo. Los casos verdaderos de pioderma deberían demostrar bacterias intracelulares con la citología, por lo general dentro de neutrófilos. Cuando las lesiones se hacen más crónicas y más profundas, se pueden identificar células mononucleares y macrófagos. La presencia de células plasmáticas y



fibroblastos sugieren una estimulación antigénica crónica o la cicatrización. Más de dos bacterias por campo de aceite de inmersión son sugestivas de crecimiento bacteriano excesivo. Un número anormal de bacterias es más típico de citologías de naturaleza crónica (IHRKE, 1996; KWOCKKA, 1993).

Características de las citologías:

- **Intertrigo:** el examen citológico de los frotis cutáneos o las pruebas con cinta adhesiva revelan imágenes de colonización bacteriana, con bacterias muy numerosas, a menudo agrupadas en racimos sobre corneocitos. Es raro observar imágenes de invasión bacteriana (polimorfonucleares degenerados que han fagocitado bacterias) (BENSIGNOR, 2009; FOGEL y MANZUC, 2009).
- **Pioderma mucocutánea:** el examen citológico puede ofrecer imágenes de colonización bacteriana, pero es poco patognomónico (BENSIGNOR, 2009; FOGEL y MANZUC, 2009).
- **Impétigo del perro joven:** el examen citológico de las lesiones pustulosas, después de pinchar cuidadosamente la cúpula de una pústula, permite observar abundantes microorganismos asociados a polimorfonucleares neutrófilos degenerados. Abundan las imágenes de fagocitosis, que indican una invasión bacteriana (BENSIGNOR, 2009; FOGEL y MANZUC, 2009).
- **Impétigo del perro adulto:** el examen citológico revela numerosas imágenes de fagocitosis y microorganismos, que indican una invasión bacteriana (BENSIGNOR, 2009; FOGEL y MANZUC, 2009).
- **Foliculitis:** el examen citológico de las pústulas intactas, cuidadosamente pinchadas, permite visualizar abundantes polimorfonucleares degenerados que han fagocitado bacterias (BENSIGNOR, 2009; FOGEL y MANZUC, 2009).
- **Forunculosis localizada:** es fundamental realizar frotis cutáneos

para examen citológico. En estas infecciones profundas son raras las imágenes de fagocitosis de cocos, caracterizadas por una inflamación piogranulomatosa rica en polimorfonucleares y macrófagos (BENSIGNOR, 2009; FOGEL y MANZUC, 2009).

- Forunculosis piotraumática: a menudo el examen citológico es decepcionante, aunque muestra imágenes de colonización bacteriana por cocos (BENSIGNOR, 2009; FOGEL y MANZUC, 2009).
- Forunculosis generalizadas: presencia de polimorfonucleares degenerados, macrófagos y bacterias (BENSIGNOR, 2009; FOGEL y MANZUC, 2009).
- Celulitis localizada: el examen citológico es bastante útil, pues permite identificar polimorfonucleares, macrófagos y bacterias. Sin embargo, no siempre es fácil identificar imágenes de fagocitosis (BENSIGNOR, 2009; FOGEL y MANZUC, 2009).
- Dermatitis piotraumática: el examen citológico es poco útil, ya que apenas muestra imágenes de colonización bacteriana inespecíficas (BENSIGNOR, 2009; FOGEL y MANZUC, 2009).
- Forunculosis eosinofílica: abundantes polimorfonucleares eosinófilos y ausencia de microorganismos (BENSIGNOR, 2009; FOGEL y MANZUC, 2009).

B. Histopatología

El estudio histopatológico es poco utilizado para el diagnóstico de la pioderma, en la mayoría de las ocasiones las bacterias no se observan en el estudio de la biopsia, pero el modelo de inflamación y los tipos de células pueden ser útiles para el diagnóstico. La presencia de bacterias es más frecuente en las capas superficiales. La principal ventaja de la biopsia es que nos sirve para dar pistas sobre la enfermedad subyacente que origina la pioderma. Siempre se deben tomar varias muestras y éstas deben referir-

se a un servicio de dermatopatología (IHRKE, 1996; KWOCHKA, 1993).

C. Bacteriología

En presencia de piodermas profundas (celulitis, pioderma interdigital profunda, etc). Conviene realizar estos cultivos para tipificar correctamente la flora responsable. En casos de piodermas superficiales, son muy poco utilizados, ya que no brindan información útil para la terapéutica, por los siguientes motivos (FOGEL y MANZUC, 2009).

La bacteria principalmente implicada en la génesis de las piodermas es *Staphylococcus Pseudointermedius*. Siendo menos habituales las piodermas por gram negativos. *S. Pseudointermedius* es muy sensible a los antibióticos típicos para gram positivos como Cefalexina, Lincomicina o Enrofloxacin, y más del 99% de las piodermas responden bien a estos antibióticos (FOGEL y MANZUC, 2009).

Muchos antibióticos potencialmente útiles no tienen buen resultado en la piel por tener poca difusión, mala actividad en exudado purulento o carecer de actividad intracelular (lugar donde permanece vivo *Staphylococcus Pseudointermedius*) (FOGEL y MANZUC, 2009).

La sensibilidad *in vitro* de determinados antibióticos no siempre coincide con la sensibilidad *in vivo*, por consiguiente, muchas bacterias sensibles a algunos antibióticos en el laboratorio, no lo son en el organismo (FOGEL y MANZUC, 2009).

El germen aislado en un cultivo de piel puede no ser la causa de la pioderma o no estar involucrado en el cuadro (FOGEL y MANZUC, 2009).

Se recomienda realizar cultivos en los casos de piodermas profundas generalizadas crónicas, en toda pioderma recidivante crónica que ha sido tratada con varios antibióticos y en las otitis bacterianas crónicas (FOGEL y MANZUC, 2009).

Resultados de sensibilidad y resistencia antibiótica

Antibióticos sistémicos útiles para el tratamiento de la pioderma canina:

Los antibióticos más usados para el tratamiento de la pioderma canina están incluidos en la siguiente tabla. Todos ellos tienen una buena difusión cutánea debido a su liposolubilidad y se pueden administrar oralmente lo que facilita la medicación a largo plazo (facilita la administración). Son todos bactericidas excepto los macrólidos que son bacteriostáticos (CARLOTTI, 1996; BENSIGNOR, 2009).

Las cepas MRSP (Meticillin Resistente *Staphylococcus Pseudointermedius*) expresan resistencia a otra clase de antibióticos como los Macrólidos, Tetraciclinas, Aminoglicósidos y Fluoroquinolonas (MORRIS *et al.*, 2006; JONES *et al.*, 2007). Particularmente, la resistencia a las Fluoroquinolonas (Enrofloxacin, Marbofloxacin) es alrededor del 55%. (INTORRE *et al.*, 2007). En un estudio, las tasas de MRSP y MRSS (Meticillin Resistente *Staphylococcus Schleiferei*) aisladas de piodermas y otitis fueron del 17 y 40% respectivamente (MRSA 35% en infecciones profundas). Los antibióticos orales que ejercieron un efecto más seguro frente a MRSP fueron Clo-ranfenicol y Trimetoprin-sulfa. MRSS mostró buenos ratios de susceptibilidad a toda clase de antimicrobianos excepto a Fluoroquinolonas (MORRIS *et al.*, 2006).

Las Tetraciclinas tienen muy baja actividad contra estafilococos. Sin embargo, la Minocilina puede usarse en caso de pioderma debida a *Staphylococcus spp.* meticilin-resistente a dosis de 15 mg/kg BID (KAWAKAMI *et al.*, 2010).

Los Aminoglicósidos tienen una baja difusión cutánea al ser hidrosolubles, pero además presentan el problema de ser tóxicos (elevado potencial nefrotóxico) (NOLI, 2011).

La Rifampicina es un antibiótico efectivo frente a estafilococos pero, como todavía se utiliza para tratar la

tuberculosis en humanos, y sobre todo porque su uso en medicina veterinaria tiene una gran tasa de resistencias, debería usarse excepcionalmente y realmente cuando no exista otra posibilidad terapéutica. Además, debería asociarse a betalactámicos para minimizar el riesgo de aparición de cepas resistentes de estafilococos (CARLOTTI *et al.*, 1997; DECRIS-TOPHORIS *et al.*, 2011).

La Novobiocina: este antibiótico está disponible en algunos países para tratar la enfermedad de vías respiratorias altas agudas o crónicas en animales combinados con Tetraciclina. Sin embargo, no hay estudios clínicos que hayan demostrado su efectividad en la pioderma canina. (FULHAM *et al.*, 2011).

Para aquellos casos con piodermas recurrentes debidas a una dermatosis subyacente incurable y frecuentemente de origen alérgico, que requieran de tratamiento intermitente antibiótico para el control de las erupciones, se plantea la pregunta de si sería aconsejable este tipo de terapias. En un estudio controlado doble ciego placebo, perros alérgicos con piodermas recurrentes se trataron con Cefalexina a la dosis estándar o placebo durante 3 días a la semana para prevenir recidivas. Estas fueron más frecuentes en el grupo placebo. Los perros afectados con alergia alimentaria tenían menos recaídas debido a la facilidad de controlar la causa subyacente. Pero lo más relevante es que no aparecieron resistencias a estafilococos en este estudio. (GUAGUÉRE *et al.*, 2003).

- Antibióticos tópicos útiles para el tratamiento de la pioderma canina:
 - La Mupirocina y el Ácido Fusídico son los tratamientos tópicos para mascotas más efectivos frente a estafilococos, (SCOTT *et al.*, 2001) debido a su alta actividad sobre los estafilococos coagulasa-positivo, incluyendo cepas resistentes a Meticilina de *Staphylococcus pseudointermedius* que son de particular importancia.

Tabla 1.

CLASE	CARACTERÍSTICAS	EJEMPLOS
Macrólidos	Estrecho espectro/ Gram +	Eritromicina: 30-50 mg/kg div. En 2-3 tomas. Lincomicina: 40-50 mg/kg div. En 2-3 tomas. Clindamicina: 5.5 -11 mg/kg SID.
Penicilina M	Resistencia a penicilinasas. Estrecho espectro/Gram +	Oxacilina: 30-50 mg/kg div. en 2 tomas.
Penicilina A potenciada con ácido clavulámico	Resistencia a penicilinasas. Amplio espectro.	Amoxicilina-clavulámico: 25 mg/kg div. En 2 tomas.
Cefalosporina	Resistente a penicilinasas. Amplio espectro.	Cefalexina: 30-60 mg/kg div. En 2 tomas o SID. Cefadroxilo: 44-70 mg/kg div. En 2 tomas. Cefovecin: 8 mg/kg cada 14 días SC.
Cefalosporina P	Resistente a penicilinasas. Bajo espectro/Gram +	Ácido fusídico (el único de este grupo): uso tópico.
Sulfonamidas- Diaminopyrimidinas	Amplio espectro	Trimetoprim-sulfa: 30 mg/kg (5 mg) SID o div en 2 tomas. Ormetoprim-sulfadimetoxina: 30 mg/kg (5mg de ormetoprim). SID después de una dosis doble el primer día.
Fluoroquinolonas	Amplio espectro y excelente penetración tisular (no utilizar en cachorros de raza gigantes).	Enrofloxacin: 5 mg/kg SID o div. En 2 tomas. Marbofloxacin: 2 mg/kg/SID Difloxacin: 5 mg/kg/SID Pradofloxacin: 3 mg/kg/SID

- La Mupirocina penetra bien en la piel y es bien tolerada. Muestra alta eficacia *in vitro* sobre estafilococos susceptibles y resistentes a Meticilinas en perros sanos y perros con piodermas (FULHAM *et al.*, 2011). Aunque, no hay estudios clínicos publicados en perros con pioderma, en un estudio abierto sobre acné felino se ha visto que la Mupirocina es efectiva (WHITE *et al.*, 1997). En la actualidad, hay una tendencia entre veterinarios dermatólogos de no usar antibióticos de uso humano debido al desarrollo de resistencias.
- El Ácido Fúsidico en crema está disponible para uso veterinario, el producto está registrado en Europa. Se sabe que

Staphylococcus Pseudointermedius se puede eliminar de la piel y mucosas de perros sanos con un tratamiento tópico a base de Ácido Fusídico (SAI-JONMAA *et al.*, 1998). No hay publicados estudios sobre esta formulación, sin embargo, es ampliamente utilizado en dermatología veterinaria aunque se necesitan datos clínicos. El Ácido Fusídico podría ser una buena alternativa al tratamiento sistémico en los casos de pioderma canina localizada, sin embargo, se observa una resistencia significativamente más elevada en cepas de *S. pseudointermedius* meticilin-resistentes comparando con cepas meticilin-susceptibles, de ahí la importancia una vez

más de realizar antibiogramas (MEUCCI *et al.*, 2010).

Piodermas producidas por agentes meticilin resistentes

Desde el inicio del uso de terapias antimicrobianas en la práctica de la medicina, los estafilococos han desarrollado respuesta de resistencias contra los antibióticos. Recientemente, se ha encontrado un número significativo de especies de estafilococos que infectan a humanos y animales domésticos con un cierto grado de resistencia a los antimicrobianos (WERCKENTHIN *et al.*, 2001; VANDENESCH *et al.*, 2003).

En medicina humana, la resistencia ejercida por los *S. aureus* metilresistentes ha contribuido al desarrollo de resistencias a múltiples drogas desde comienzo de siglo (BARBER *et al.*, 1961). La Meticilina y la Oxacilina son miembros de una clase de antimicrobianos conocidos como penicilinas semisintéticas, resistentes a las penicilinasas. La Oxacilina y la Meticilina se emplean en laboratorios para los tests de detección de sensibilidad bacteriana toda esta clase de antibióticos (CHAMBEERS *et al.*, 1997).

Las penicilinas semisintéticas se desarrollaron para combatir a los estafilococos resistentes a las penicilinas de primera generación, actuando sobre la producción bacteriana de la enzima penicilinasas. La enzima penicilinasas es una enzima elaborada por los estafilococos capaces de hidrolizar e inactivar a las penicilinas. Aunque, la clase semisintética sea resistente a las penicilinasas, ésta tiene una susceptibilidad adquirida a la proteína fijadora de penicilina, conocida como PBP2a o PBP2. La PBP del estafilococo está codificada por el gen mec A, que confiere una resistencia intrínseca a todos los antibióticos beta-lactámicos y sus derivados (BERGER-BACH *et al.*, 2002).

La resistencia de muchos estafilococos meticilin resistentes a *S. aureus* (MRSA) ejercida sobre Aminoglucósidos, Fluoroquinolonas, Macrólidos, Ácido Fúsidico y Mupirocina es también común, aun-

que por mecanismos que difieren de PBP. (BERGER-BACH *et al.*, 2002; DESHPANDE *et al.*, 2002).

Los *S. aureus* Meticilin Resistentes (MRSA) pueden transmitirse dentro de los hospitales y por contacto ocasional dentro de la comunidad (SAIID-SALIM *et al.*, 2003; FEY *et al.*, 2003; ROBERTS *et al.*, 2005). Debido a la problemática de las infecciones por MRSA en poblaciones humanas, las infecciones en animales domésticos están recibiendo una especial atención en los últimos tiempos en la literatura científica. La posibilidad de zoonosis inversa y la creación de animales reservorios que puedan reinfectar personas es un tema de especial preocupación (SCOTT *et al.*, 1988; CEFAL *et al.*, 1994; SEGUIN *et al.*, 1999; MANIAN *et al.*, 2003; VAN DUIJKE-REN *et al.*, 2004; GUARDABASSI *et al.*, 2004; WEESE *et al.*, 2005; O'MAHONEY *et al.*, 2005; LOEFFLER *et al.*, 2005).

Por otro lado, las metil resistencias ejercidas por *Staphylococcus intermedius* (MRSI) y *S. schleiferi* (MRSS) en veterinaria han sido menos estudiadas (GORTTEL *et al.*, 1999; PATEL *et al.*, 1999; GUARDABASSI *et al.*, 2004; KANIA *et al.*, 2004; MAY *et al.*, 2005).

La pioderma bacteriana y otitis son extremadamente común en perros, y las infecciones por estafilococos son usualmente tratadas empíricamente con Beta-lactámicos, Macrólidos, o Sulfonamidas (para piodermas) o uso tópico de Aminoglucósidos, Fluoroquinolonas o Ácido Fusídico (para otitis externas) (HILL *et al.*, 1994; WHITE *et al.*, 1996; IHRKE *et al.*, 1999).

Recientemente se han publicado diversos trabajos sobre *Staphylococcus intermedius* meticilin resistentes (MRSI) tanto en Estados Unidos como en Europa (MORRIS *et al.*, 2003-04; LOEFFLER *et al.*, 2007). Estos estudios han aislado cepas resistentes de la piel y conducto auricular. En los Estados Unidos también se han conseguido aislar cepas resistentes de *S. schleiferi* (MRSS) en estas mismas

zonas (MORRIS *et al.*, 2003-04). Esta resistencia se debe al gen mec A (BEMIS *et al.*, 2006). La resistencia antibiótica múltiple puede llegar a ser un verdadero desafío en tales casos. Esto es probablemente la causa de la mayoría de las piodermas resistentes. Se sabe que existen además, otros factores de riesgo asociados a la resistencia antimicrobiana en casos de piodermas canina producida por estafilococos (BEMIS *et al.*, 2006).

El seguimiento de las resistencias antimicrobianas en bacterias aisladas en veterinaria es muy importante, ya que el aumento de la resistencia en animales puede llevar a conducir al fracaso de los tratamientos individuales de pacientes y supone un riesgo de zoonosis para el propietario. (GUARDABASSI *et al.*, 2004; MANIAN *et al.*, 2003). Además, el aumento de las resistencias a antimicrobianos, que son de vital importancia en los tratamientos de medicina humana, debe valorarse su uso veterinario y si es necesario aplicar restricciones (MANIAN *et al.*, 2003; WHO *et al.*, 2005).

Por otro lado, el aumento de cepas mec A positivas de *S. intermedius* (MRSI), resistentes a todos los agentes antimicrobianos avalados y con licencia como terapia sistémica en el tratamiento de pioderma canina y felina u otitis suponen un importantísimo problema (LOEFFLER *et al.*, 2007).

Rara veces, se puede presentar una pioderma profunda severa debida a *Pseudomona aeruginosa*. Algunas cepas de esta bacteria pueden originar una grave presentación clínica y las multiresistencias constituyen un reto terapéutico (HILLIER *et al.*, 2006).

Bibliografía

- 1.- Barber, M. (1961): Methicillin-resistant staphylococci. *Journal of Clinical Pathology*; 14: 385-393.
- 2.- Bemis, D.A., Jones, R.D., Hiatt, L.E., Ofori, E.D., Rohrbach, B. W., Frank, L. A. y Kania, S.A. (2006): Comparison of tests to detect oxacillin resistance in *Staphylococcus intermedius*,

- Staphylococcus schleiferi, and Staphylococcus aureus isolates from canine hosts. *Journal of Clinical Microbiology*; 44: 3374-3376.
- 3.- Bensignor, E. (2009): Atlas de piodermas caninos. Editorial Mayo, S.A. Barcelona, España: 40-87; 58-59.
 - 4.- Berger-Bach, I. B. y Rohrer, S. (2002): Factors influencing methicillin resistance in staphylococci. *Archives of Microbiology*; 178: 165-171.
 - 5.- Boag, A., Loeffler, A. y Lloyd, D.H. (2004): Methicillin-resistant Staphylococcus aureus isolates from companion animals (Letter). *Veterinary Record*; 154: 411.
 - 6.- Carlotti, D.N. (1996): New Trends in Systemic Antibiotic Therapy of Bacterial Skin Diseases in Dogs. Supplement of the Compendium on Continuing Education for the Practicing Veterinarian; 18: 40-47.
 - 7.- Carlotti, D.N. y Atance, A. (1997): El empleo de la rifampicina en el tratamiento de las piodermas profundas crónicas del perro; revisión bibliográfica y presentación de trece casos clínicos. *Clínica Veterinaria de Pequeños Animales*; 17:211-216.
 - 8.- Cefai, C., Ashurst, S. y Owens, C. (1994): Human carriage of methicillin-resistant Staphylococcus aureus linked with pet dog. *Lancet*; 344: 539-540.
 - 9.- Chambers, H.F. (1997): Methicillin resistance in staphylococci: molecular and biochemical basis and clinical implications. *Clinical Microbiology Reviews*; 10: 781-791.
 - 10.-Cole, L.K., Kwochka, K.W., Kowlaski, J.J. y Hillier, A. (1998): Microbial flora and antimicrobial susceptibility patterns of isolated pathogens from the horizontal ear canal and middle ear in dogs with otitis media. *Journal of the American Veterinary Medical Association*; 212: 534-538.
 - 11.-Decristophoris, P., Mauri, F., Albanese, F., Carnelli, A., Vanzetti, T. y Zinsstag, J. (2011): Antibiotic treatments of a methicillin-resistant Staphylococcus pseudointermedius infection in a dog: A case presentation. *Schweiz. Arch.Tierheilk.* 153: 405-409.
 - 12.-Deshpande, L. M., Fix, A. M. y Pfaller, M. A. (2002): The SENTRY Antimicrobial Surveillance Program Participants Group, Jones RN. Emerging elevated mupirocin resistance rates among staphylococcal isolates in the SENTRY antimicrobial surveillance program (2000): Correlations of results from disc diffusion, Etest and reference dilution methods. *Diagnostic Microbiology and Infectious Diseases*; 42: 283-290.
 - 13.-Devriese, L. Vancanneyt, M., Baele, M. Vaneechoutte, M., De Graef, E., Snauwaert, C. Cleenwerck, I., Dawyndt, P., Swings, J. Decostere, A. y Haesebrouck, F. (2005): Staphylococcus pseudintermedius sp. nov., a coagulase-positive species from animals. *International Journal of Systematic and Evolutionary Microbiology*; 55: 1569-1573.
 - 14.-Done, S.H. (1974): Pseudomonas aeruginosa infection in the skin of a dog: a case report. *British Veterinary Journal*; 130: 68-69.
 - 15.-Duquette, R. A. y Nuttal, T.J. (2004): Methicillin-resistant Staphylococcus aureus in dogs and cats: an emerging problem. *Journal of Small Animal Practice*; 45: 591-597.
 - 16.-Fey, P. D., Said-Salim, B., Rupp, M. E., Hirnrichs, S.H., Boxrud, D.J., Davis, C.C, Dreiswirth, B.N. y Schlievert, P.M. (2003): Comparative molecular analysis of community- or hospital-acquired methicillin-resistant Staphylococcus aureus. *Antimicrobial Agents and Chemotherapy*; 47: 196-203.
 - 17.-Fogel, F. y Manzuc, P. (2009): Dermatología Canina Para La Práctica Clínica Diaria. Editado por Pfizer. Editorial InterMédica, Buenos Aires, Argentina: 64,202-204.
 - 18.-Fourrier, P., Carlotti, D.N. y Magnol, J.P. (1986): Les pyodermites du chien. *Pratique Médicale et Chirurgicale de l'Animal de Compagnie* ; 23: 462-535.
 - 19.-Frank, L.A., Kania, S.A., Hnilica, K.A., Wilkes, R.P. y Bemis, D.A. (2003): Isolation of Staphylococcus schleiferi from dogs with pyoderma. *Journal of the American Veterinary Medical Association*; 222: 451-454.
 - 20.-Fulham, K.S., Lemarie, S.L., Hosgood, G. y Dick, H.L.N. (2011): In vitro susceptibility testing of methicillin-resistant and methicillin-susceptible staphylococci to mupirocin and novobiocin. *Veterinary Dermatology*; 22: 88-94.
 - 21.-Goodwin, J.L. y Maccamley, R.M. (1978): Otitis externa associated with Ps. aeruginosa infection. *Veterinary Record*; 103: 343.
 - 22.-Gortel, K., Campbell, K.L., Kakoma, I., Whitem, T., Schaeffer, D.J. y Weisiger, R.M. (1999): Methicillin resistance among staphylococci isolated from dogs. *American Journal of Veterinary Research*; 60: 1526-1530.
 - 23.-Guardabassi, L., Loeber, M.E. y Jacobson, A. (2004): Transmission of multiple antimicrobial-resistant Staphylococcus intermedius between dogs affected by deep pyoderma and their owners. *Veterinary Microbiology*; 98: 23-27.
 - 24.-Guaguère, E., Rème, C.A., Mondon, A. y Salomon, C. (2003): Use of cephalexin intermittent therapy to prevent recurrent pyoderma in dogs with underlying allergic dermatitis: a double-blind placebo-controlled trial. En: Proceedings of the 19th Annual Meeting of the European Society of Veterinary Dermatology, European College of Veterinary Dermatology, Tenerife, Spain; 144. Expand+Clinical

- Infectious Diseases cid.oxford-journals.org
- 25.-Harris, M. (1978): Otitis externa associated with *Pseudomonas aeruginosa* infection. *Veterinary Record*; 103:244.
- 26.-Hernández, J.L., Calvo, J., Sota, R., Agüero, J., Gracia-Palomo J.D. y Fariñas, M.C. (2001): Clinical and microbiological characteristics of 28 patients with *Staphylococcus schleiferi* infection. *European Journal of Clinical Microbiology and Infectious Diseases*; 20: 153–158.
- 27.-Hill, P.B. y Moriello, K.A. (1994): Canine pyoderma. *Journal of the American Veterinary Medical Association*; 204: 334–340.
- 28.-Hillier, A., Alcorn, J.R., Cole, L.K. y Kowalski, J.J. (2006): Pyoderma caused by *Pseudomonas aeruginosa* infection in dogs: 20 cases. *Veterinary Dermatology*; 17: 432-439.
- 29.-Ihrke, P.J. (1996): Bacterial Skin Disease in the Dog. A Guide to Canine Pyoderma. Bayer/Veterinary Learning Systems.
- 30.-Ihrke, P.J., Papich, M.G. y Demanuelle, T.C. (1999): The use of fluoroquinolones in veterinary dermatology. *Veterinary Dermatology*; 7: 133–143.
- 31.-Intorre, L., Vanni M, D.I., Bello, D., Pretti, C., Meucci, V., Tognetti, R., Soldani, G., Cardini, G. y Jousson, O. (2007): Antimicrobial susceptibility and mechanism of resistance to fluoroquinolones in *Staphylococcus intermedius* and *Staphylococcus schleiferi*. *Journal of Veterinary Pharmacology and Therapeutics*; 30: 464-469.
- 32.-Jones, R.D., Kania, S.A., Rohrback, B.W., Frank, L.A. y Bemis, D.A. (2007). Prevalence of oxacillin- and multidrug-resistant staphylococci in clinical samples from dogs: 1,772 samples (2001-2005). *Journal of the American Veterinary Medical Association*; 230: 221-227.
- 33.-Kania, S.A., Williamson, N.L., Frank, L.A., Wilkes, R.P., Jones, R.D. y Bemis, D.A. (2004): Methicillin resistance of staphylococci isolated from the skin of dogs with pyoderma. *American Journal of Veterinary Research*; 65: 1265–1268.
- 34.-Kawakami, T., Shibata, S., Muyarama, N., Nagata, M., Nishifuji, K., Iwakasi, T. y Fukata, T. (2010): Antimicrobial susceptibility and methicillin resistance in *Staphylococcus pseudointermedius* and *Staphylococcus schleiferi* subsp.coagulans isolated from dogs with pyoderma in Japan. *Journal of Veterinary Medical Science*; 72:1615-161.
- 35.-Kloos, W.E. y Bannerman T.L., (1994): Update on clinical significance of coagulase-negative staphylococci. *Clinical Microbiological Review*; 7: 117–140.
- 36.-Kloss, W.E. y Musselwhite, M.S. (1975): Distribution and persistence of *Staphylococcus* and *Micrococcus* species and other aerobic bacteria on human skin. *Applied Microbiology*; 30: 381–395.
- 37.-Kluytmans, J., Berg, H., Steegh, P., Vandenesch, F., Etienne, J. y Van Belkum, A. (1998): Outbreak of *Staphylococcus schleiferi* wound infections: strain characterization by randomly amplified polymorphic DNA analysis, PCR ribotyping, conventional ribotyping, and pulsed-field gel electrophoresis. *Journal of Clinical Microbiology*; 36: 2214–2219.
- 38.-Kristensen, S. y Krogh, H.V. (1978): A study of skin diseases in dogs and cats.III. Microflora of the skin of dogs with chronic eczema. *Nordisk Veterinaermedicin*; 30: 223–230.
- 39.-Krogh, H.V. y Kristensen, S. A. (1981): Study of skin diseases in dogs and cats.VI. Microflora of the major canine pyodermas. *Nordisk Veterinaermedicin*; 33: 17–22.
- 40.-Kwochka, K.W. (1993): Recurrent pyoderma. *Current Veterinary dermatology. The Science and Art of Therapy*, St Louis, Mosby Year Book: 3-21.
- 41.-Lee, P.K., Zipoli, M.T., Weinberg A.N., Mathew, T.Z., Richard, A.J. y Morton, N.S. (2003): Pyodermas: *Staphylococcus aureus*, *Streptococcus* and other Gram-positive bacteria. Editado por Freedberg, I.M., Eisen, A.Z., Wolff, K., Austen, K.F., Goldsmith, L.A., Katz, S.I. *Fitzpatrick's Dermatology in General Medicine*, 6th edición. New York: McGraw-Hill; 1856–1878.
- 42.-Leib, M.E. y Monroe W.E. (1997): Diseases of the integument. *Textbook of Practical Small Animal. Internal Medicine*; 3- 116.
- 43.-Lloyd, D.H (1992): Therapy for canine pyoderma. EditadoporKirk, R.W. y Bonagura, J.D. *Current Veterinary Therapy XI*. Philadelphia, WB Saunders Company: 539-544.
- 44.-Loeffler, A., Boag, A.K. Sung, J., Lindsay, J.A., Guardabassi, L., Dalsgaard, A.H., Stevens, K.B. y Lloyd, D.H. (2005): Prevalence of methicillin-resistant *Staphylococcus aureus* among staff and pets in a small Animal referral hospital in the UK. *Journal of Antimicrobial Chemotherapy*; 56: 692- 697.
- 45.-Loeffler, A., Linek, M., Moodley, A., Guardabassi, L., Sung, J.M., Winkler, M., Weiss, R. y Lloyd, D.H. (2007): First report of multiresistant, *mecA*-positive *Staphylococcus intermedius* in Europe: 12 cases from a veterinary dermatology referral clinic in Germany. *Veterinary Dermatology*; 18: 412-421.
- 46.-Loeffler, A., Boag, A.K., Sung, J., Lindsay, J.A., Guardabassi, L., Dasgaard, A., Smith, H., Stevens, K.B. y Lloyd, D.H. (2005): Prevalence of methicillin-resistant *Staphylococcus aureus* among staff and pets in a small animal referral hospital in the UK.

- Journal of Antimicrobial Chemotherapy; 56: 692–697.
- 47.-Manian, F.A. (2003): Asymptomatic nasal carriage of mupirocin-resistant, methicillin-resistant *Staphylococcus aureus* (MRSA) in a pet dog associated with MRSA infection in household contacts. *Clinical Infectious Diseases*; 36: 26–28.
- 48.-May, E.R., Hnilica, K.A., Frank, L.A., Jones, R.D. y Bemis, D.A. (2005): Isolation of *Staphylococcus schleiferi* from healthy dogs and dogs with otitis, pyoderma, or both. *Journal of the American Veterinary Medical Association*; 227: 31-92.
- 49.-McEwan, N.A. (2000): Adherence by *Staphylococcus intermedius* to canine keratinocytes in atopic dermatitis. *Research in Veterinary Science*; 68: 279–283.
- 50.-McEwan, N.A., Mellor, D., y Kalna, G. (2006): Adherence by *Staphylococcus intermedius* to canine corneocytes: a preliminary study comparing non inflamed and inflamed atopic canine skin. *Veterinary Dermatology*; 17: 151–154.
- 51.-Meucci, V., Vanni, M., Guardabassi, L., Moodley, A., Soldani, G. y Intorre, L. (2010): Evaluation of methicillin resistance in *Staphylococcus intermedius* isolated from dogs. *Veterinary Research Communications*; 34: suppl 1:79-82.
- 52.-Morris, D. (2010): Methicillin-resistant *Staphylococci* implications for Small Animal Practice. *Dermatology of companion animals, CVMA scientific presentations*: 65- 69.
- 53.-Morris, D.O., Rook, K.A., Shofer, F.S. y Rankin, S.C. (2003-2004): Screening of *Staphylococcus aureus*, *Staphylococcus intermedius*, and *Staphylococcus schleiferi* isolates obtained from small companion animals for antimicrobial resistance: a retrospective review of 749 isolates. *Veterinary Dermatology*; 17: 332-337.
- 54.-Nesbitt, G.H. y Ackerman, L.J. (1998): Canine and Feline Dermatology. Diagnosis and treatment. Editado por Veterinarian Learning Systems. Triton, New Jersey: 205-219.
- 55.-Noli, C. y Morris, D. (2011): Guidelines on the use of systemic aminoglycosides in veterinary dermatology. *Veterinary Dermatology*; 22:378-380.
- 56.-O'Mahoney, R., Abbott, Y., Leonard, F.C., Markey, P.J., Quinn, P.J., Pollock, P.J., Fanning, S. y Rossney, A.S. (2005): Methicillin-resistant *Staphylococcus aureus* (MRSA) isolated from animals and veterinary personnel in Ireland. *Veterinary Microbiology*; 109: 285–296.
- 57.-Pak, S.I., Han, H.R. y Shimizu, A. (1999): Characterization of methicillin-resistant *Staphylococcus aureus* isolated from dogs in Korea. *Journal of Veterinary Medical Science*; 61: 1013–1018.
- 58.-Patel, A., Lloyd, D.H. y Lampport, A.I. (1999): Antimicrobial resistance of feline staphylococci in south-eastern England. *Veterinary Dermatology*; 10: 257–261.
- 59.-Patel, A. (2006): Bacterial pyoderma. Editado por August, J.R. Consultation in feline internal medicine. Elsevier Saunders, St. Louis; 5:251.
- 60.-Rankin, S., Roberts, S., O'Shea, K., Maloney, D., Lorenzo, M. y Benson, C.E. (2005): Pantone-Valentine leukocidin (PVL) toxin positive MRSA strains isolated from companion animals. *Veterinary Microbiology*; 108: 145–148.
- 61.-Rich, M. y Roberts, L. (2004): Methicillin-resistant *Staphylococcus aureus* isolates from companion animals. *Veterinary Record*; 154: 310.
- 62.-Roberts, S., O'Shea, K., Morris, D. y Rankin, S. (2005): A real-time PCR assay to detect the Pantone-Valentine leukocidin toxin in staphylococci: screening *Staphylococcus schleiferi* subspecies *coagulans* strains from companion animals. *Veterinary Microbiology*; 107: 139–44.
- 63.-Saiid-Salim, B., Mathema, B. y Kreiswirth, B. (2003): Community-acquired methicillin-resistant *Staphylococcus aureus*: an emerging pathogen. *Infection Control and Hospital Epidemiology*; 21: 451–455.
- 64.-Saijonmaa-Koulumies, L., Parsons, E. y Lloyd, D.H. (1998): Elimination of *Staphylococcus intermedius* in healthy dogs by topical treatment with fusidic acid. *Journal of Small Animal Practice*; 39: 341-347.
- 65.-Saijonmaa-Koulumies, L.E. y Lloyd, D.H. (1996): Colonisation of the canine skin with bacteria. *Veterinary Dermatology*; 7: 153-162.
- 66.-Scott, D.W., Miller, W.H., Griffin, C.E. (2001): Muller and Kirk's Small Animal Dermatology 6th ed. Philadelphia, WB Saunders Company: 230-232, 274-335, 647-650.
- 67.-Scott, D.W., Miller, W.H. y Griffin, C.E. (2001): Bacterial skin diseases. En: Muller and Kirk's Small Animal Dermatology, 6th edn. Philadelphia, PA: W.B. Saunders: 230-232; 274–335; 647-650.
- 68.-Scott, G.M., Thomson, R., Malone-Lee, J. y Ridgway, G.L. (1988): Cross-infection between animals and man: possible feline transmission of *Staphylococcus aureus* infection in humans. *Journal of Hospital Infection*; 12: 29–34.
- 69.-Seguin, J. C., Walker, R.D., Caron, J.P., Kloos, W.E., George, C.G., Hollis, R. J., Jones, R.N. y Pfaller, M.A. (1999): Methicillin-resistant *Staphylococcus aureus* outbreak in a veterinary teaching hospital: potential human-to-animal transmission. *Journal of Clinical Microbiology*; 37: 1459–1463.
- 70.-Seol, B., Naglic, T., Madic, J. y Bedekovic, M. (2002): In vitro

- antimicrobial susceptibility of 183 *Pseudomonas aeruginosa* strains isolated from dogs to selected antipseudomonal agents. *Journal of Veterinary Medicine B, Infectious Diseases and Veterinary Public Health*; 49: 188–92.
- 71.-Simou, C., Thoday, K.L., Forsythe, P.J. y Hill, P.B. (2005): Adherence of *Staphylococcus intermedius* to corneocytes of healthy and atopic dogs: effect of pyoderma, pruritus score, treatment and gender; *Veterinary Dermatology*; 16: 385– 391.
- 72.-Tomlin, J., Pead, M.J., Lloyd, D.H., Lloyd, D.H., Howell, S., Hartmann, F., Jackson, H.A. y Muir, P. (1999): Methicillin-resistant *Staphylococcus aureus* infections in 11 dogs. *Veterinary Record*; 144: 60–64.
- 73.-Vandenesch, F., Naimi, T. y Enright, M.C. (2003): Community-acquired methicillin-resistant *Staphylococcus aureus* carrying Panton-Valentine leukocidin genes: Worldwide emergence. *Emerging Infectious Disease*; 9: 978–84.
- 74.-Van Duijkeren, E., Wolfhagen, M.J., Box, A.T., Heck, M.E., Wannet, W.J. y Fluit, C. (2004): Human-to-dog transmission of methicillin-resistant *Staphylococcus aureus*. *Emerging Infectious Diseases*; 10: 2235–2237.
- 75.-Wael, M.K. y Husein, M.G. (2011): Diagnosis of Recurrent Pyoderma in Dogs by Traditional and Molecular Based Diagnostic Assays and Its Therapeutic Approach. *Journal of American Science*; 7(3): 120-134.
- 76.-Weese, J.S. (2005):Methicillin-resistant *Staphylococcus aureus*: an emerging pathogen in small animals. *Journal of the American Animal Hospital Association*; 41: 150–157.
- 77.-Werckenthin, C., Cardoso, M., Martel, J.L. y Schwarz, S. (2001): Antimicrobial resistance in staphylococci from animals with particular reference to bovine *S. aureus*, porcine *S. hyicus*, and canine *S. intermedius*. *Veterinary Research*; 32: 341–362.
- 78.-White, S.D. (1996): Systemic treatment of bacterial skin infections of dogs and cats. *Veterinary Dermatology*; 7: 133–143.
- 79.-White, S.D., Bourdeau, P.B., Blumstein, P. Ibisch, C., Guaguère, E., Denerolle, P., Carlotti, D.N. y Scott, K.V. (1997): Feline acne and results of treatment with mupirocin in an open clinical trial:25 cases. *Veterinary Dermatology*; 8:157-164.
80. Who (2005): Critically important antibacterial agents for human medicine for risk management strategies of non-human use. Canberra, ACT: World Health Organization; 3–12.

Pioderma Canina. El Arte de Dibujar Animales. Interpretaci3n de Hemogramas en Caninos. Yader Ramos. Pioderma Canina.
Uploaded by. carlos_alberto90. Canina Austria - Dodan Beethovengasse 4 3420 Kritzensdorf. Fon: +0043 664-51 21 199 Fax: Mail:
office@bestforpets.at. Bahrain 2304 Anthoupoli Nicosia. Fon: (+357) 24001150 + (+357) 96400449 Fax: (+357) 99178402 Mail:
info@lvhealthtrust.com.cy. <https://www.canina.cz>. Czech Republic: ANF CZ s.r.o. Badeniho 1 16000 Praha.